

## Absceso mediastinal anterior: complicación infrecuente de abscesos periamigdalinos

### *Anterior mediastinal abscess: a rare complication of peritonsillar abscesses*

Andrea Trujillo-Gallego<sup>1\*</sup>, Mayreth X. Lozano-Mosquera<sup>2</sup>, Ivón C. Barguil-Díaz<sup>3</sup>, Sara Pareja-Mejía<sup>4</sup>, Carlos Hinestroza-Perea<sup>4</sup>

<sup>1</sup>Unidad de Cuidados Especiales, Clínica CES, Universidad Santiago de Cali, Medellín; <sup>2</sup>Facultad de Medicina, Universidad Antonio Nariño, Bogotá; <sup>3</sup>Servicio de Urgencias, Clínica del Prado; <sup>4</sup>Servicio de Imagenología, Clínica CES, Universidad Pontificia Bolivariana, Medellín, Colombia

Estimados editores:

Los abscesos mediastínicos (AM) son una afección infrecuente, generalmente relacionada con inmunosupresión, como infección por el virus de inmunodeficiencia humana, diabetes *mellitus*, desnutrición o uso de corticosteroides. Se clasifican en: primarios cuando su origen es idiopático y secundarios cuando se asocian a factores como cirugía cardíaca, perforaciones del tracto aerodigestivo (iatrogénicas, espontáneas o traumáticas)<sup>1</sup>, así como a colecciones odontogénicas y retrofaríngeas.

Los AM pueden manifestarse de forma inespecífica, siendo el dolor torácico el síntoma más frecuente. Otros síntomas incluyen tos y disnea. En la mayoría de los casos, se detectan incidentalmente en estudios de imagen, a menudo en el contexto de un síndrome de respuesta inflamatoria sistémica<sup>2</sup>.

El diagnóstico se realiza mediante estudios radiológicos como radiografía de tórax, ecografía, mediastinoscopia, tomografía computada (TC), resonancia magnética y biopsia transtorácica<sup>2</sup>. La TC de tórax contrastada es el método de referencia, pues permite descartar otras posibles causas, es accesible como estudio inicial en casos de dolor torácico y proporciona información detallada sobre el mediastino. Esta técnica es útil para delimitar con precisión el proceso infeccioso y la formación de abscesos, revelando pérdida de los planos grasos y presencia de burbujas de gas, hallazgos comunes en esta afección<sup>1</sup>.

El tratamiento de los AM incluye abordajes quirúrgicos y médicos. El drenaje quirúrgico es fundamental y se realiza según la localización del absceso. Se prefiere un acceso cervical para abscesos en el mediastino superior, mientras que la toracotomía o la toracoscopia son opciones para abscesos inferiores cercanos al manubrio esternal. El drenaje percutáneo con catéter es una alternativa menos invasiva y efectiva<sup>3</sup>. Algunos casos pueden requerir incisiones más amplias para un control adecuado de la sepsis. La antibioterapia empírica se ajusta según el antibiograma<sup>4</sup>.

Presentamos el caso de una paciente de sexo femenino de 24 años con antecedente de amigdalitis recurrente. Consulta por persistencia de fiebre y aparición de una masa cervical izquierda dolorosa, sin respuesta a amoxicilina en manejo ambulatorio. Ingresa a urgencias con elevación de reactantes de fase aguda. La tomografía cervicotorácica evidencia abscesos periamigdalinos bilaterales, siendo el izquierdo de mayor tamaño, con extensión al mediastino anterior y colección en el espacio prevascular (Fig. 1). La TC de tórax describe una colección que se extiende desde el cuello hasta el mediastino anterior, por detrás del esternón, con realce de las paredes y área de irregularidad en el manubrio esternal. No se puede descartar compromiso infeccioso por contigüidad, sin plano de separación con el pericardio anterior ni con los vasos mamarios

#### \*Correspondencia:

Andrea Trujillo-Gallego  
E-mail: andretrujillo28@hotmail.com

Fecha de recepción: 22-05-2024

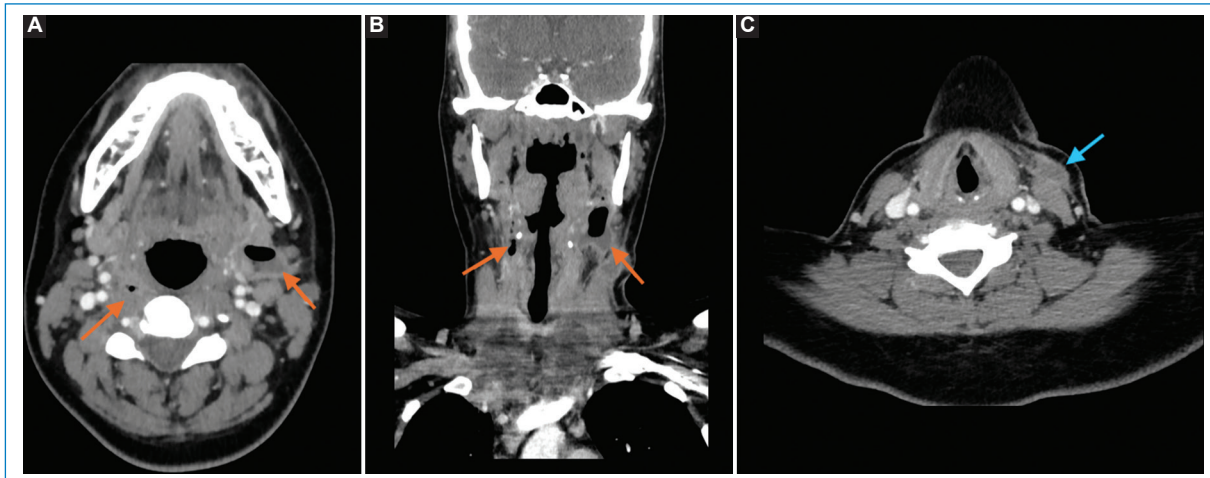
Fecha de aceptación: 17-05-2025

DOI: 10.24875/RAR.24000030

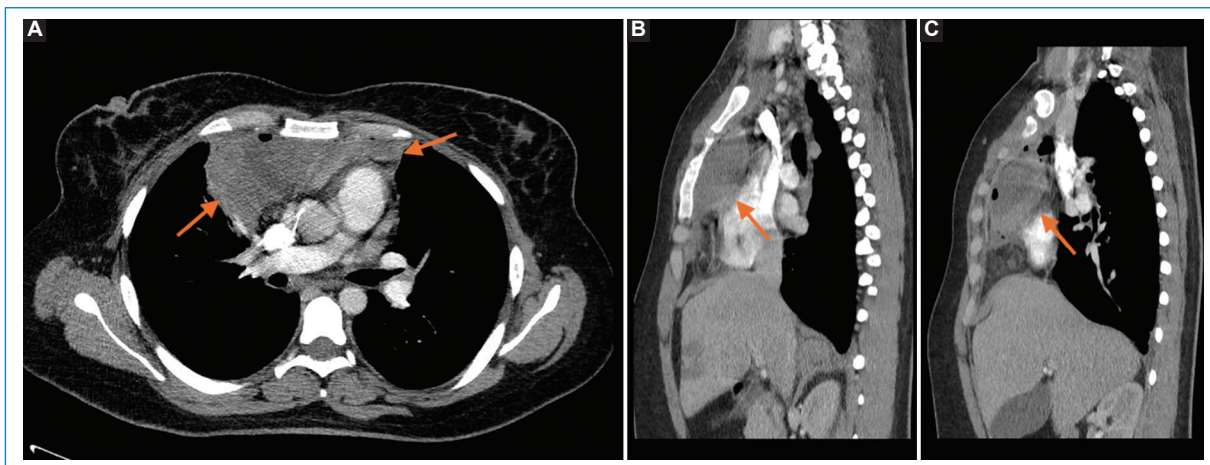
Disponible en internet: 30-10-2025  
Rev Argent Radiol. (Ahead of print)

[www.revistarar.com](http://www.revistarar.com)

1852-9992 / © 2025 Sociedad Argentina de Radiología (SAR) y Federación Argentina de Asociaciones de Radiología, Diagnóstico por Imágenes y Terapia Radiante (FAARDIT). Publicado por Permanyer. Este es un artículo *open access* bajo la licencia CC BY-NC-ND (<https://creativecommons.org/licenses/by-nc-nd/4.0/>).



**Figura 1.** TC contrastada de cuello en el plano axial (**A** y **C**) y plano coronal (**B**). Se muestran abscesos periamigdalinos, de mayor tamaño en el lado izquierdo (flechas naranjas). El absceso izquierdo desciende a lo largo del cuello y se localiza anterior al músculo esternocleidomastoideo (flecha azul).

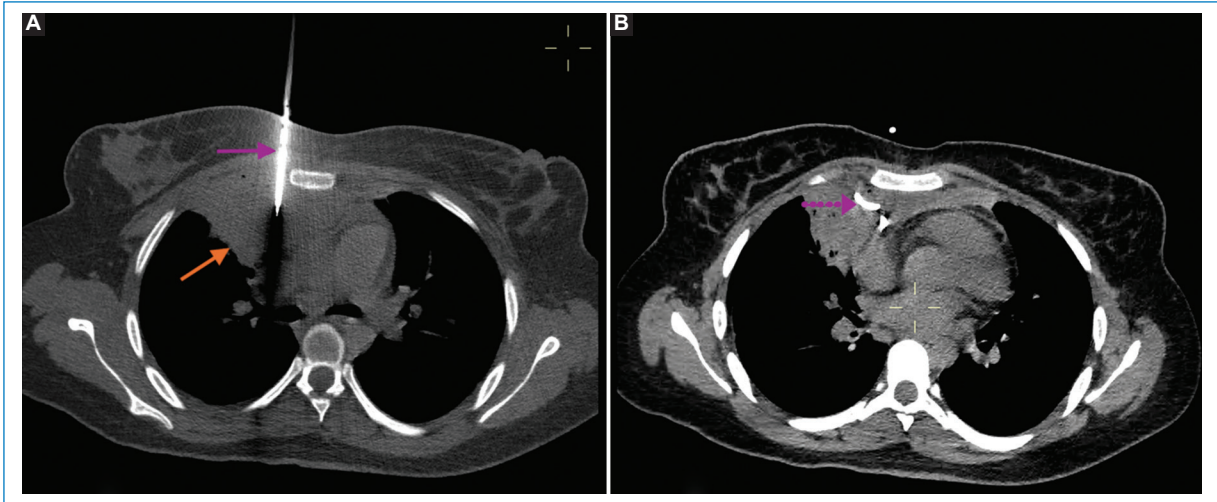


**Figura 2.** TC contrastada de tórax en el plano axial (**A**) y sagital (**B** y **C**). Se observa un absceso en el mediastino anterior o espacio prevascular (flechas naranjas). El absceso no presenta plano de separación con los grandes vasos ni con la pared torácica anterior y se asocia a estriación de la grasa mediastinal.

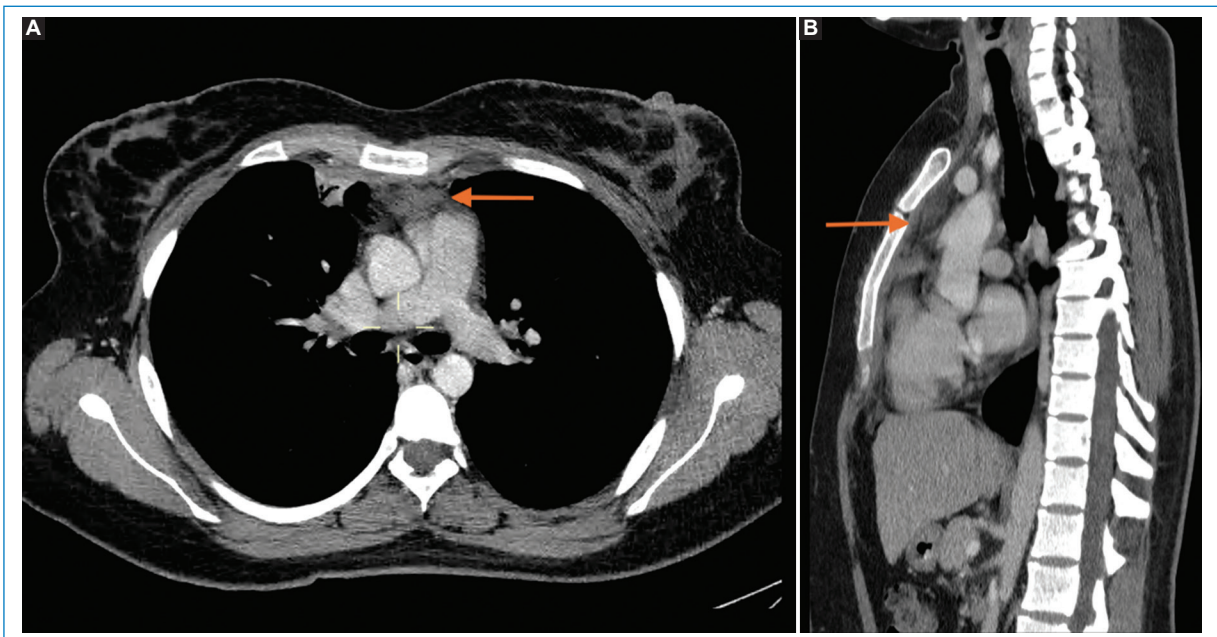
internos. Las medidas de la colección son 135 × 57 × 123 mm, con un volumen de 495 cc (Fig. 2).

Se realizó drenaje guiado por tomografía de la colección mediastinal, extrayéndose 120 cc de material purulento y colocando un drenaje (Fig. 3). El cultivo fue positivo para *Streptococcus anginosus*. El servicio de infectología ajustó el tratamiento antibiótico a ampicilina-sulbactam. A los seis días se retiró el drenaje y se completó tratamiento ambulatorio con ampicilina-sulbactam por seis días adicionales. La paciente consultó nuevamente 28 días después por dolor torácico. Una nueva TC de tórax no evidenció colecciones en el mediastino (Fig. 4).

Este caso ejemplifica la progresión de un absceso periamigdalino hacia un absceso mediastínico anterior, una complicación rara pero grave que puede surgir por diseminación de la infección a través de los tejidos cervicales o por vía hematogena<sup>5,6</sup>. La escasez de reportes de abscesos mediastínicos anteriores secundarios a abscesos periamigdalinos resalta la relevancia clínica de este caso. Su aparición podría sugerir una afección subyacente o una alteración en la respuesta inmunitaria del paciente. La escasa documentación en la literatura subraya la singularidad del caso presentado.



**Figura 3.** Tomografía simple de tórax como guía para el drenaje percutáneo en el plano axial. **(A)** Se observa el absceso mediastinal (flecha naranja) y el catéter multipropósito ingresando a este por el espacio paraesternal derecho (flecha morada). **(B)** Se muestra el extremo del catéter multipropósito posicionado en el interior del absceso (flecha morada punteada), el cual presenta una reducción de volumen. El procedimiento se realizó sin complicaciones.



**Figura 4.** TC de tórax contrastada en plano axial **(A)** y sagital **(B)**. 28 días después del manejo médico y drenaje percutáneo se observa la resolución del absceso mediastinal anterior, quedando solo estriación residual de la grasa mediastinal.

### Financiamiento

Los autores declaran no haber recibido financiamiento para este estudio.

### Conflicto de intereses

Los autores declaran no tener conflicto de intereses.

## Consideraciones éticas

**Protección de personas y animales.** Los autores declaran que para esta investigación no se han realizado experimentos en seres humanos ni en animales.

**Confidencialidad, consentimiento informado y aprobación ética.** Los autores han seguido los protocolos de confidencialidad de su institución, han obtenido el consentimiento informado de los pacientes, y cuentan con la aprobación del Comité de Ética. Se han seguido las recomendaciones de las guías SAGER, según la naturaleza del estudio.

**Declaración sobre el uso de inteligencia artificial.** Los autores declaran que no utilizaron ningún tipo de

inteligencia artificial generativa para la redacción de este manuscrito.

## Referencias

1. Kouritas VK, Zissis C, Bellenis I. Staphylococcal isolated anterosuperior mediastinal abscess of unknown origin. *Interact Cardiovasc Thorac Surg.* 2012;14(5):650-1.
2. Nazario A, Falcón G, Rodríguez Z, Suárez J, Viñas A. Absceso del mediastino anterior. *Rev Cubana Cir.* 2019;58(2):1-8.
3. Parra M, Gantz J, Ortega J, Berríos R, Schiappacasse G. Absceso mediastínico con extensión espontánea a través de la pared torácica. *Rev Chil Cir.* 2015;67(2):191-4.
4. Tito M, Soria S, Padilla E, Campos L. Absceso de mediastino por E. coli: presentación de caso clínico. *Rev Cient Mundo Investig Conoc.* 2020;4(4):192-8.
5. Vieira F, Allen SM, Stocks RM, Thompson JW. Deep neck infection. *Otolaryngol Clin North Am.* 2008;41(3):459-83.
6. Ehlers T, Greve T, Hentze M. Complications of peritonsillar abscess. *Ann Clin Microbiol Antimicrob.* 2020;19(1):32.