

Clasificación BAMIC, para lesiones en el complejo de los isquiotibiales

BAMIC classification, for injuries to the hamstring complex

Lizeth N. Achinte-Legarda, Matías H. Antici, Mauricio Marquesini, Damian Di Memmo*

Servicio de Diagnóstico por Imágenes, Imágenes musculoesqueléticas, Hospital Italiano de Buenos Aires, Ciudad Autónoma de Buenos Aires, Argentina

Resumen

Las lesiones musculotendinosas de los isquiotibiales ocurren con mayor frecuencia en atletas profesionales, ocasionando ausencia prolongada de las competencias y asociación con un alto grado de recurrencia. Se ha creado un sistema de clasificación: la Clasificación de Lesiones Musculares del Atletismo Británico (BAMIC, British Athletics Muscle Injury Classification), que describe las lesiones musculares agudas en función de parámetros de resonancia magnética (RM), en cuanto a la extensión (longitud) y su sitio anatómico dentro del músculo. Este artículo pretende realizar una breve revisión acerca de esta clasificación, en el marco diagnóstico de las lesiones musculotendinosas de los isquiotibiales, como herramienta de utilidad para el radiólogo.

Palabras clave: Deportes. Imagen por resonancia magnética. Lesiones deportivas. Músculo. Desgarros.

Abstract

Musculotendinous hamstring injuries occur more frequently in professional athletes, causing prolonged absence from competitions and associated with a high degree of recurrence. A classification system has been developed: The British Athletics Muscle Injury Classification (BAMIC), which describes acute muscle injuries, based on MRI parameters, in terms of extent (length) and their anatomical site within the muscle. This article aims to briefly review this classification in the diagnostic framework of hamstring muscle-tendon injuries, as a useful tool for the radiologist.

Keywords: Sports. Magnetic resonance imaging. Athletic injuries. Muscle. Tears.

*Correspondencia:

Damian Di Memmo

E-mail: damian.dimemmo@hospitalitaliano.org.ar

Fecha de recepción: 21-07-2023

Fecha de aceptación: 14-05-2024

DOI: 10.24875/RAR.23000067

Disponible en internet: 02-12-2024

Rev Argent Radiol. 2025;89(4):203-206

www.revistarar.com

1852-9992 / © 2024 Sociedad Argentina de Radiología (SAR) y Federación Argentina de Asociaciones de Radiología, Diagnóstico por Imágenes y Terapia Radiante (FAARDIT). Publicado por Permanyer. Éste es un artículo open access bajo la licencia CC BY-NC-ND (<https://creativecommons.org/licenses/by-nc-nd/4.0/>).

Introducción

Los isquiotibiales constan de tres músculos individuales (semimembranoso, semitendinoso y bíceps femoral). Cada uno tiene roles funcionales relacionados con su anatomía. En las carreras de velocidad, el bíceps femoral está sujeto a la mayor tensión, el semitendinoso a las mayores velocidades de *sprint* y el semimembranoso actúa predominantemente como un productor de fuerza¹.

La lesión musculotendinosa de los isquiotibiales constituye un porcentaje importante del total de las lesiones músculo-esqueléticas agudas, producidas durante actividades deportivas que implican velocidad, aceleración rápida y patear repetitivamente, realizadas tanto a nivel profesional como *amateur*^{2,3}.

El diagnóstico inicialmente se realiza por hallazgos clínicos y la evaluación complementaria es mediante ecografía y/o resonancia magnética (RM), siendo esta última el método de elección para la determinación de un desgarro de espesor parcial o completo⁴.

Los desgarros de espesor parcial suelen ser lesiones de la unión miotendinosa o miofascial y los completos suelen ser lesiones de los tendones libres o la inserción de los tendones en la tuberosidad isquiática⁵.

Existen sistemas de clasificación que se pueden aplicar a todas las lesiones musculares basándose en tres grados de lesión, que representan esencialmente lesiones musculares menores, moderadas y completas, pero en general carecen de precisión diagnóstica y brindan información pronóstica limitada al médico tratante.

En los últimos años ha habido una serie de propuestas de sistemas de clasificación alternativa y específica para los isquiotibiales, entre ellas la Clasificación de Lesiones Musculares del Atletismo Británico (BAMIC, *British Athletics Muscle Injury Classification*)⁶.

Clasificación BAMIC

La BAMIC propone un nuevo sistema, basado en la evidencia disponible, que proporciona una base de diagnóstico sólida para la toma de decisiones terapéuticas y el pronóstico².

Se ha adoptado en varios estudios para clasificar y graduar las lesiones de isquiotibiales, pero se puede aplicar a cualquier lesión muscular (Tabla 1).

El sistema de clasificación utiliza como método la RM para confirmar el diagnóstico clínico de disrupción,

Tabla 1. Clasificación de BAMIC

| Grado | Sitio | Hallazgos en RM |
|-------------|----------------|--|
| 0 | 0a | Normal |
| | 0b | Normal o característica de DOMS |
| 1: leve | 1a. Miofascial | Señal STIR alta: < 10% AST < 5 cm de largo |
| | 1b. UMC | < 1 cm de <i>gap</i> |
| 2: moderado | 2a. Miofascial | Señal STIR alta: 10 a 50% AST |
| | 2b. UMC | 5 a 15 cm de largo 1 a 5 cm de <i>gap</i> |
| | 2c. Tendón | < 50% AST Sin <i>gap</i> ni redundancia |
| 3: extenso | 3a. Miofascial | Señal STIR alta: > 50% AST > 15 cm de largo |
| | 3b. UMC | > 5 cm de <i>gap</i> |
| | 3c. Tendón | +: redundancia de tendones |
| 4: completo | 4. Músculo | Discontinuidad completa del músculo con retracción |
| | 4c. Tendón | Desgarro completo del tendón con retracción |

AST: área de la sección transversal; BAMIC: Clasificación de Lesiones Musculares del Atletismo Británico (*British Athletics Muscle Injury Classification*); DOMS: dolor muscular de aparición tardía; UMC: unión musculotendinosa.

proporcionando información sobre la ubicación, el área de la sección transversal (AST) y la extensión del desgarro² (Fig. 1). Describe una combinación de extensión de la lesión (grados 0 a 4) y sitio anatómico (a, b y c).

Estratifica inicialmente la lesión en función de la gravedad de la lesión:

- Grado 0: RM normal.
- Grado 1: desgarros pequeños del músculo.
- Grado 2: desgarros moderados del músculo.
- Grado 3: desgarros extensos del músculo.
- Grado 4: desgarros completos del músculo o tendón.

Los grados 0-3 son lesiones de espesor parcial. Luego, la lesión se subclasifica según el sitio anatómico de la lesión (Fig. 2):

- Tipo a: miofascial.
- Tipo b: musculotendinosa.
- Tipo c: intratendinosa.

Para el grado 4 (desgarros completos), solo se hace la distinción entre desgarros que afectan al músculo frente a los que afectan únicamente al tendón, con o sin retracción.

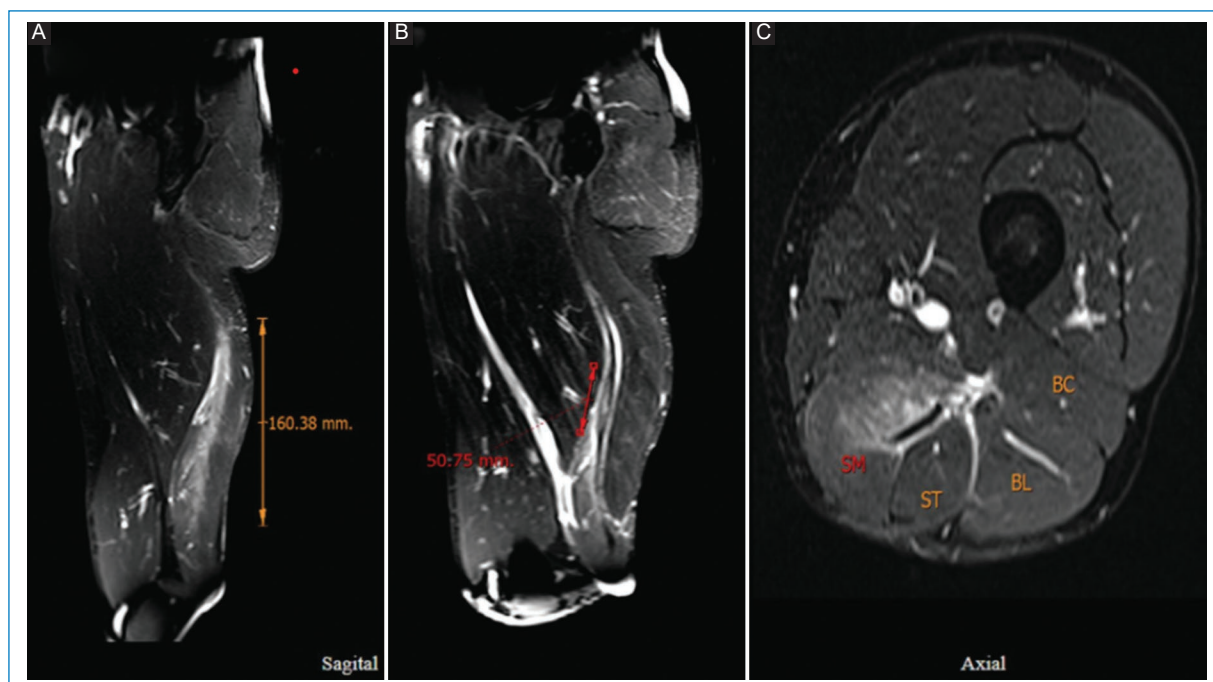


Figura 1. (A) Imagen de RM con supresión grasa de muslo izquierdo. (B) Muestra una lesión del semimembranoso, en la unión miotendinosa, con edema muscular > 15 cm. (C) distorsión del tendón > 5 cm, el área de la sección transversal involucra el 50% del vientre muscular. *British Athletics Muscle Injury Classification (BAMIC) 3b/c.*

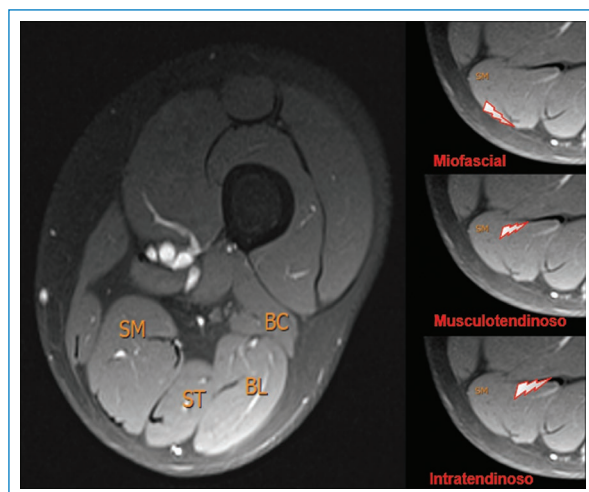


Figura 2. RM de muslo derecho: axial FS. Ilustración de isquiotibiales y sitio anatómico de lesión muscular. SM: semimembranoso; ST: semitendinoso; BL: bíceps femoral cabeza larga; BC: bíceps femoral cabeza corta.

Información que debe incluir el informe de resonancia magnética

- Músculo afectado.
- Gravedad de la lesión.

- Estructura anatómica lesionada (miofascial, musculotendinosa, intratendinosa).
- Estimación de BAMIC.

Conclusiones

Los sistemas de clasificación muscular actuales más utilizados son sencillos, ya sean clínicos o radiológicos. Hay poca representación de información pronóstica para el médico, como la longitud del desgarro muscular en la RM, lesiones “negativas” en la RM, distancia al origen, área transversal del edema y afectación del tendón.

Hasta el momento este sistema ha demostrado una buena concordancia interobservador, considerándose confiable para la categorización, ya que proporciona información para el razonamiento clínico en cuanto a la aplicación de estrategias de rehabilitación dirigidas a la funcionalidad de este complejo muscular.

Se ha demostrado que las lesiones que se extienden al tendón (c) y que tienen gravedad alta por criterios de RM presentan peor pronóstico, ya que se relacionan con un aumento significativo del tiempo de recuperación y riesgo de recurrencia.

Esta clasificación se puede utilizar para desarrollar protocolos de rehabilitación específicos y se ha

aplicado en atletas para guiar el tratamiento conservador vs. quirúrgico.

Las principales limitaciones del sistema BAMIC en las lesiones de los isquiotibiales son que no tiene en cuenta ningún problema neurológico concurrente ni califica el grado de avulsión del tendón.

Financiamiento

Los autores declaran no haber recibido financiamiento para este estudio.

Conflicto de intereses

Los autores declaran no tener conflicto de intereses.

Consideraciones éticas

Protección de personas y animales. Los autores declaran que para esta investigación no se han realizado experimentos en seres humanos ni en animales.

Confidencialidad, consentimiento informado y aprobación ética. El estudio no involucra datos

personales de pacientes ni requiere aprobación ética. No se aplican las guías SAGER.

Declaración sobre el uso de inteligencia artificial. Los autores declaran que no utilizaron ningún tipo de inteligencia artificial generativa para la redacción de este manuscrito.

Referencias

1. Pollock N, Patel A, Chakraverty J, Suokas A, James SL, Chakraverty R. Time to return to full training is delayed and recurrence rate is higher in intratendinous ('c') acute hamstring injury in elite track and field athletes: clinical application of the British Athletics Muscle Injury Classification. *Br J Sports Med.* 2016;50(5):305-10.
2. Chang JS, Kayani B, Plastow R, Singh S, Magan A, Haddad FS. Management of hamstring injuries: current concepts review. *Bone Joint J.* 2020;102-B(10):1281-8.
3. de Hoyo M, Naranjo-Orellana J, Carrasco L, Sañudo B, Jiménez-Barroca JJ, Domínguez-Cobo S. Revisión sobre la lesión de la musculatura isquiotibial en el deporte: factores de riesgo y estrategias para su prevención. *Rev Andal Med Deporte.* 2013;6(1):30-7.
4. Cohen SB, Towers JD, Zoga A, Irrgang JJ, Makda J, Deluca PF, et al. Hamstring injuries in professional football players: magnetic resonance imaging correlation with return to play. *Sports Health.* 2011;3(5):423-30.
5. Shamji R, James SLJ, Botchu R, Khurniawan KA, Bhogal G, Rushton A. Association of the British Athletic Muscle Injury Classification and anatomic location with return to full training and reinjury following hamstring injury in elite football. *BMJ Open Sport Exerc Med.* 2021;7(2):e001010.
6. Wangenstein A, Guermazi A, Tol JL, Roemer FW, Hamilton B, Alonso JM, et al. New MRI muscle classification systems and associations with return to sport after acute hamstring injuries: a prospective study. *Eur Radiol.* 2018;28(8):3532-41.